·基础研究·

大黄素对 CCl_4 诱导小鼠肝纤维化的作用机制△

王云龙[1]，郭海[1]，魏睦新[2*]

（1. 南京医科大学 附属淮安第一医院，江苏　淮安　223001；2. 南京医科大学 第一附属医院，江苏　南京　210003）

［摘要］　**目的：**观察大黄素对四氯化碳（carbon tetrachloride，CCl_4）腹腔注射引起小鼠肝纤维化的作用及其机制。**方法：**雄性 C57BL/6 小鼠 24 只，按数字随机法随机分成空白组、模型组和大黄素组。每组 8 只。模型组和大黄素组通过腹腔注射 CCl_4 制备小鼠肝纤维化模型，大黄素组并给予大黄素 40 $mg \cdot kg^{-1} \cdot d^{-1}$ 悬液灌胃。HE 染色观察小鼠肝脏的炎症和组织形态，Masson 染色和 a 平滑肌肌动蛋白（α-smooth muscle actin，α-SMA）免疫组化观察小鼠肝纤维化的程度，细胞膜表面分子 CD45、CD11B 和 F4/80 免疫组化观察小鼠肝组织中白细胞、单核细胞和巨噬细胞的数量，实时定量 PCR 检测了小鼠肝组织中转化生长因子-β1（Transforming growth factor-β1，TGF-β1）和单核细胞受趋化因子-1（monocyte chemoattractant protein-1，MCP-1）的表达。**结果：**模型组组小鼠注射 CCl_4 四周后，光镜下观察到明显的肝细胞损伤和组织纤维化，提示肝纤维化模型建立成功。大黄素组小鼠肝组织炎症和肝纤维化程度较模型组明显减轻；CCl_4 腹腔注射引起小鼠肝组织中 $CD45^+$、$CD11B^+$、$F4/80^+$ 细胞浸润明显增加（$P<0.01$，$P<0.01$，$P<0.01$），而大黄素减少了 $CD45^+$、$CD11B^+$、$F4/80^+$ 细胞在肝纤维化期肝脏中的浸润（$P<0.01$，$P<0.01$，$P<0.05$）；除此之外，与空白组比较，模型组中 TGF-β1 和 MCP-1 表达明显增加（$P<0.01$，$P<0.01$），而大黄素组 TGF-β1 和 MCP-1 显著降低（$P<0.05$，$P<0.05$）。**结论：**大黄素可减轻 CCl_4 引起的小鼠肝脏炎症和纤维化，其机制可能与通过减少单核巨噬细胞浸润、减少促纤维化因子 TGF-β1 的释放有关。

［关键词］　肝纤维化；大黄素；TGF-β1；单核细胞；巨噬细胞

Mechanism Study of Effect of Emodin Against Liver Fibrosis Induced by CCl_4 in Mice

WANG Yun-Long[1]，GUO Hai[1]，WEI Mu-xin[2*]

（1. *The Affiliated Huaian No.* 1 *People's Hospital of Nanjing Medical University*，*Huai'an* 223001，*China*；
2. *The first Affiliated Hospital of Nanjing Medical University*，*Nanjing* 210003，*China*）

［**Abstract**］　**Objective**：To observe the therapeutic effect of emodin for CCl_4-induced liver fibrosis and explore the possible mechanism. **Methods**：24 male C57B6 mice were randomly divided into blank group，CCl_4 group and emodin group，and there were eight mice in each group. The Hepatic fibrosis was induced by intraperitoneal CCl_4 injection. The mice of emodin group received emodin via oral administration at a dosage of 40 $mg \cdot kg^{-1} \cdot d^{-1}$ at the same time. Liver inflammation and fibrosis were observed by HE staining，Masson staining and α-Sma immunohistochemistry. $CD45^+$，$CD11B^+$ and $F4/80^+$ cells in liver tissues were observed by immunohistochemistry. TGF-β1 mRNA expression were detected by real time PCR. **Results**：Mice of CCl_4 group and emodin group were injected with CCl_4 for 4 weeks. The pathological changes of liver cells and fibrosis were observed，which suggested that modeling succeeded. Compared with the CCl_4 group，the liver inflammation and hepatic fibrosis were significantly decreased. Intraperitoneal injection of CCl_4 increased the number of $CD45^+$，$CD11B^+$ and $F4/80^+$ cells expression in the liver tissue of mice. And emodin significantly reduced the number of these three types of cells，the correlation value was statistically significant. In addition，Compared to the blank group，the expression of TGF-β1 was significantly increased in CCl_4 group，while emodin reduced the CCl_4-induced expression of TGF-β1，the correlation value was statistically significant. **Conclusion**：Emodin can reduce CCl_4 induced liver fibrosis，reduce liver fibrosis factor-TGF-β1 release，and its mechanism may be through the reduction of infiltration of monocytes-derived macrophages.

［**Keywords**］　Liver fibrosis；emodin；TGF-β1；monocyte；macrophages

doi：10.13313/j.issn.1673-4890.20170831006

△［基金项目］　江苏省中医药局科技项目（YB2015163）

*［通信作者］　魏睦新，博士，教授，研究方向：中医肝病；E-mail：m18120172369_1@163.com

肝纤维化是各种感染性或非感染性因素引起的肝脏慢性损伤后导致细胞外基质过度沉积的病理过程。肝纤维可进展为肝硬化，甚至是肝癌，给家庭、社会带来了沉重的经济负担，目前尚缺乏有效的治疗肝纤维化的药物[1-3]。随着对肝纤维化病理生理机制研究的深入，越来越多的研究表明巨噬细胞参与了肝损伤和纤维化的发生、发展，在肝纤维化形成过程中起着关键的作用，被称为肝纤维化的“中心调控者”[4-6]。

肝脏内的巨噬细胞主要是由肝脏本身的库夫细胞(resident Kupffer cells，KFs)和外周趋化而来的单核细胞组成。现在研究表明在肝脏损伤时肝脏内 KFs 急剧减少，而外周和骨髓中大量的单核细胞受单核细胞趋化因子(monocyte chemoattractant protein，MCP-1)趋化进入肝脏，分化为单核细胞来源的巨噬细胞[4]。肝脏损伤时趋化进入肝脏的单核细胞，可以通过多种途径活化肝星状细胞，如释放促纤维化的细胞因子转化生长因子(Transforming growth factor，TGF-β1)[5-6]，导致纤维化的发生、进展。因此减少单核细胞的趋化被认为是治疗肝脏纤维化的重要方向之一。

大黄素是大黄、虎杖等常用中药材中的关键活性成分。而大黄和虎杖则是中医药治疗肝纤维化的常用药物[7]。近年来对大黄素研究发现其具有良好的抗炎、抗肿瘤和抗纤维化效果[8]。如展玉涛等[9-10]研究发现大黄对肝纤维化大鼠具有良好的保护作用，但大黄素抗纤维化机制仍不清楚。本研究拟在前人研究的基础上，验证大黄素对 CCl_4 诱导小鼠肝纤维化的作用，并从单核细胞浸润的角度探索可能的机制。

1　材料

1.1 动物

SPF 级雄性 C57BL/6 小鼠，7 ~ 8 周龄，体质量(24 ± 2)g，购自北京维通利华实验动物技术有限公司，合格证号：SCXK2016-0001，小鼠分笼饲养，自由饮水进食，实验前置实验环境中适应 6 ~ 8 d，实验环境温度控制在(24 ± 2)℃，相对湿度为60% ~ 80%，小鼠处理符合江苏省人民医院实验动物管理的相关规定。

1.2 药物及试剂

大黄素(上海源叶生物科技有限公司，纯度 > 90%，HPLC，CAS 号：518-82-1)。四氯化碳(CCl_4，上海凌峰化学试剂有限公司，批号：20161011)。橄榄油(四川科龙化工有限公司，批号：2015060702)。免疫组化一抗抗体 CD45(Abcam 公司，ab10558)、CD11B(Abcam 公司，ab133357)、F4/80(Abcam 公司，ab16911)、α 平滑肌肌动蛋白(α-SMA)抗体(Abcam 公司，ab5694)。免疫组化二抗-辣根过氧化酶标记羊抗兔 IgG(北京中杉金桥生物科技有限公司，PV-6001)。Trizol 试剂盒(Invitrogen 公司，批号：15596-019)、RT-PCR 逆转录/荧光试剂盒(TaKaRa 公司，批号：RR420A/RR036A)。

1.3 仪器

applied biosystems QuantStudioTM 6 Flex Real-time PCR 仪(美国 Life Technologies)，applied biosystems 2720 Thermal cycler 逆转录仪(美国 Life Technologies)，Allegra X-15R 型台式高速冷冻离心机(美国 Benchtop)，BMJ-1 型石蜡包埋机(天津爱华)，Leica RM-2235 型石蜡切片机(德国 Leica)，Bx60 型生物显微镜(日本 Olympus)，T50 型匀浆机(德国 IKA)。

2　方法

2.1 分组及肝纤维化模型制备

肝纤维化模型制备参考 Karlmark 等[4]制作的小鼠肝纤维化模型。将小鼠随机分为 3 组：空白组、模型组、CCl_4 + 大黄素即大黄素组，每组 8 只。适应性饲养 7 d 后开始造模：大黄素组及模型组按 0.6 $mL \cdot kg^{-1}$的剂量腹腔注射 CCl_4 [CCl_4 – 橄榄油(1:4)，腹腔注射 3 $\mu L \cdot g^{-1}$ CCl_4油剂，每周 2 次，连续注射 4 周，建立肝纤维化小鼠模型]。肝纤维化造模成功判断依据：病理可见小鼠肝脏结构破坏，假小叶形成，大量胶原沉淀。空白组腹腔注射等体积的橄榄油作为对照。大黄素粉末用 0.25% 羧甲基纤维素钠(CMC-Na)水溶液混悬，配制成适当的浓度，大黄素组小鼠每天给予 5 $\mu L \cdot g^{-1}$ 大黄素药液灌胃，大黄素的剂量为 40 $mg \cdot kg^{-1} \cdot d^{-1}$，此剂量参照展玉涛等[9-10]实验结果，为治疗肝纤维化最适宜的浓度。每天 1 次，连续 4 周。空白组和 CCl_4组给予等体积的 0.25% CMC-Na 水溶液。

2.2 HE 及 Masson 染色

小鼠麻醉后摘除眼球取血，取小鼠左小叶行中性甲醛固定 48 h 后，脱水，石蜡包埋，切片厚

3 μm，后行 HE 染色和 Masson 染色。染色方法参照 Huang R 等的研究报道[11]。

2.3 免疫组化

采用免疫组化 SABC 法检测 CD45、CD11B、F4/80、a 平滑肌肌动蛋白（α-smooth muscle actin，α-SMA）。石蜡切片烘烤后于二甲苯脱蜡，75% 乙醇透明，3% 过氧化氢溶液封闭内源性过氧化氢酶，EDTA 高温抗原修复，加相应浓度的一抗（CD45 1:2000、CD11B 1∶50000、F4/80 1∶500、α-SMA 1:2000）孵育过夜，再加二抗 37 ℃ 25 min，最后 DAB 显色，中性树脂封片。

2.4 Real time PCR 方法检测小鼠肺组织的 TGF-β1 和 MCP-1 mRNA 相对表达量

取冻存肝组织 4 ℃解冻以后，放入 DEPC 预处理的 EP 管中，在低温冰块上将其剪碎，加入 1 mL TRozl 进行组织匀浆。提取总 RNA：按 RNAiso Reagent 试剂盒提取小鼠肝脏组织总 RNA，并测其浓度。逆转录反应：按照 TaKaRa 逆转录试剂盒操作规范，反转录反应 37 ℃、15 min，85℃反转录酶失活反应 5 s。PCR 反应：采用 SYBR Premix Ex Taq kit 试剂盒相应反应体系，总体积为 20 μL，引物序列如下：MCP-1，上游 5′-ATTGGGATCATCTTGCTGGT-3′，下游 5′-CCTGCTGTTCACAGTTGCC-3′，引物长度 187 bp；TGF-β1，上游 5′-GTGGAAATCAACGGGATCAG-3′，下游 5′-ACTTCCAACCCAGGTCCTTC-3′，引物长度 210 bp；β-actin 作为内参，上游 5′-GGCTGTATTCCCCTCCATCG-3′，下游 5′-CCAGTTGGTAACAATGCCATGT-3′，引物长度 205 bp；分别扩增 MCP-1、TGF-β1 和 β-actin，每个样本 3 个复孔，得到阈循环值（Ct）平均值，计算△△Ct 值，各个样本的 mRNA 表达水平均以 $2^{-\triangle\triangle Ct}$ 表示。

2.5 免疫组化结果判断

在光学显微镜下观察组织切片，Masson 染色结果及 α-SMA 免疫组化染色结果在低倍镜下（×100）进行拍照。用 Image-ProPlus 软件测量每个视野中蓝色（Masson 阳性）或棕黄色（α-SMA 免疫组化阳性）区域的面积（像素），用每个视野 Masson 阳性或 α-SMA 免疫组化阳性染色面积（像素）占整个视野面积（像素）的比例为该切片 Masson 阳性或 α-SMA 免疫组化阳性的比例。每张切片随机拍 5 个视野，取平均值作为该样本 Masson 阳性或 α-SMA 免疫组化阳性的比例。对于 CD45、F4/80 及 CD11b 免疫组化结果则选择在高倍镜下（×400）。每只动物选取 5 张切片，每张切片随机选取 5 个视野，采用 Image-ProPlus 软件计数每个视野下 CD45、F4/80 及 CD11b 阳性细胞数，取平均值作为该样本 CD45、F4/80 及 CD11b 阳性的细胞数。

2.6 统计学处理

采用 SPSS 17.0 统计软件进行分析。有关检验给出的检验统计量及其对应的 P 值，所有计量资料用（$\bar{x} \pm s$）表示，用单因素分析检验，以 $P < 0.05$ 表示差异有统计学意义。

3　结果

3.1 动物一般情况

空白组小鼠活泼好动，皮毛柔顺有光泽，体质量无明显变化；模型组小鼠活动和摄食明显减少，精神不振，拱背蜷缩，背毛杂乱无光泽，身体较其他组消瘦；大黄素组大鼠皮毛、饮食与模型组比较有所改善，大便色黄稀软，小便较黄，体质量较模型组减轻。

3.2 肝组织 HE 染色

如图 1 所示，空白组小鼠肝组织结构完整，肝细胞无坏死，汇管区未见明显炎性细胞浸润，结构清晰；而模型组小鼠的整个肝组织结构紊乱，肝小叶结构明显破坏，形成许多假小叶，汇管区见大量炎性细胞浸润。而经大黄素治疗后的小鼠肝组织整个肝区炎症较模型组则有明显改善，肝细胞坏死及假小叶的形成明显减少，而整个汇管区浸润的白细胞也较模型组明显减轻。

3.3 肝组织 Masson 染色和 α-SMA 免疫组化

图 2 中 Masson 染色可见空白组小鼠肝脏的肝小叶中央静脉壁纤维着色，而汇管区及小叶间隔仅有少量纤维着色。模型组小鼠肝组织内的阳性染色较空白组明显增多，从图 2 中可以看出已经形成肝小叶之间的纤维间隔，以及在中央静脉和汇管区周围有许多纤维沉积。大黄素组的小鼠肝脏也存在纤维沉积，而这些纤维沉积的分布与模型组小鼠亦相同，但是其胶原沉积的数量、分布密度明显少于模型组。α-SMA 是肝星状细胞（hepatic stellate cell，HSC）的活化标志蛋白，当 HSC 被激活并转化为肌成纤维细胞，即表达 α-SMA。在本实验中 α-SMA 阳性染色为棕色。空白组小鼠肝脏组织中除了血管平滑肌有少

量表达 α-SMA 以外，其余部位几乎无表达（见图 2）。模型组小鼠肝组织的 α-SMA 表达明显增多，沿汇管区大量分布，呈强阳性染色。而大黄素组虽然也能见到许多阳性染色，但相比较于模型组，α-SMA 阳性染色的数量、密度明显少于模型组。对各组 Masson 染色和 α-SMA 免疫组化阳性比例结果做统计分析，结果显示模型组小鼠 Masson 染色和 α-SMA 免疫组化阳性比例明显高于空白组，而大黄素组 Masson 染色和 α-SMA 免疫组化阳性比例虽然高于空白组，但也明显低于模型组（见图 3）。可见大黄素可明显改善 CCl_4 所致的小鼠肝纤维化。

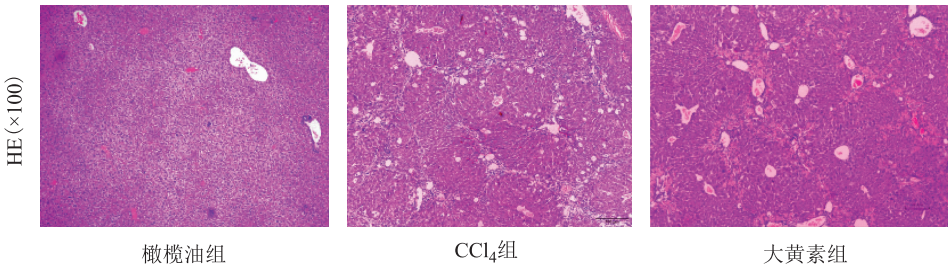

图 1　不同组小鼠肝脏 HE 染色图

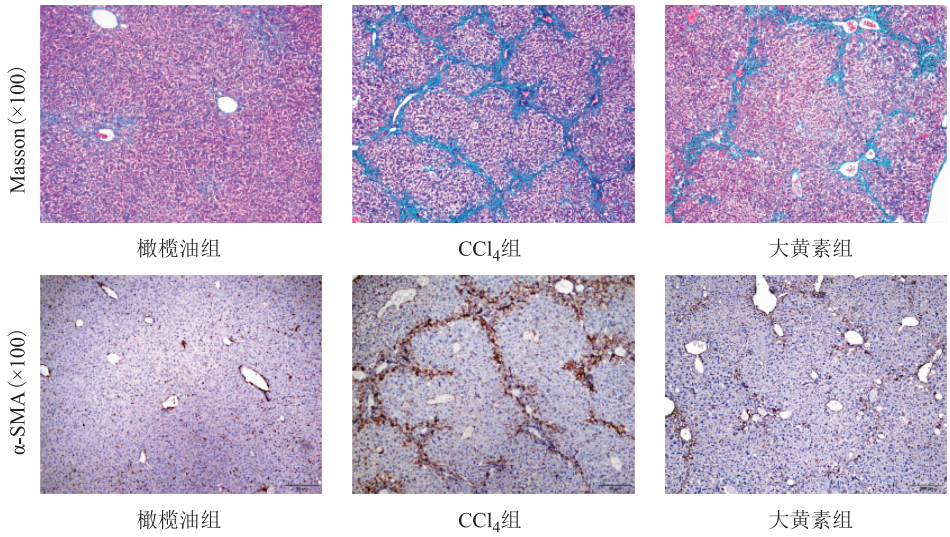

图 2　不同组小鼠肝脏 Masson 和 α-SMA 染色图

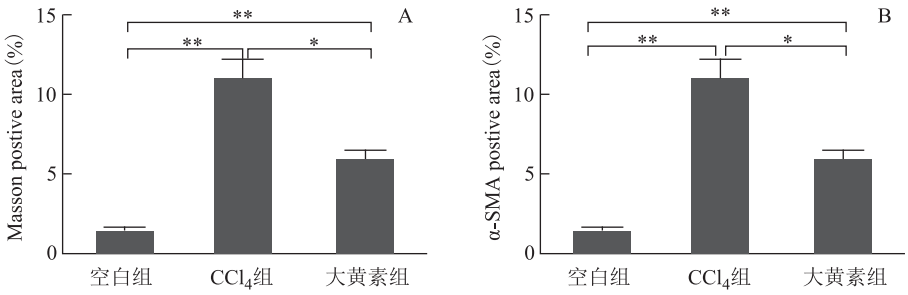

注：$^{*}P<0.05$，$^{**}P<0.01$；下同。

图 3　不同组小鼠肝脏 Masson 染色（A）和 α-SMA 免疫组化（B）分析

3.4 CD45、CD11B、F4/80 免疫组化

空白组小鼠肝组织中仅有少量的 $CD45^+$、$CD11B^+$、$F4/80^+$ 细胞浸润，且分布均匀（见图 4）；而模型组小鼠肝组织中见有大量的 $CD45^+$、$CD11B^+$、$F4/80^+$ 细胞浸润，主要集中在汇管区周围。对空白组和模型组 $CD45^+$、$CD11B^+$、$F4/80^+$ 阳性细胞进行统计，差异有统计学意义（$P<0.01$，$P<0.01$，$P<0.01$）；大黄素组小鼠肝脏中亦有 $CD45^+$、$CD11B^+$、$F4/80^+$ 细胞浸润，但明显少于模型组。对大黄素组和模型组的 $CD45^+$、$CD11B^+$、

F4/80$^+$阳性细胞行进行统计，差异有统计学意义（$P<0.01$，$P<0.01$，$P<0.05$）。见图 5。

3.5 小鼠肝组织 TGF-β1 和 MCP-1 的 RealTime PCR

如图 6 所示，在腹腔反复注射 CCl_4 引起肝纤维化过程中，小鼠肝脏中 TGF-β1 表达明显上升（$P<0.01$），而给予大黄素灌胃的小鼠肝脏中 TGF-β1 表达明显减少（$P<0.05$）。同时，从图 6 中可以看出，与空白组比较，模型组小鼠肝组织中 MCP-1 的 mRNA 表达明显升高（$P<0.01$）；与模型组比较，大黄素组肝组织 MCP-1 的 mRNA 表达显著降低（$P<0.05$），相关结果具有统计学意义。

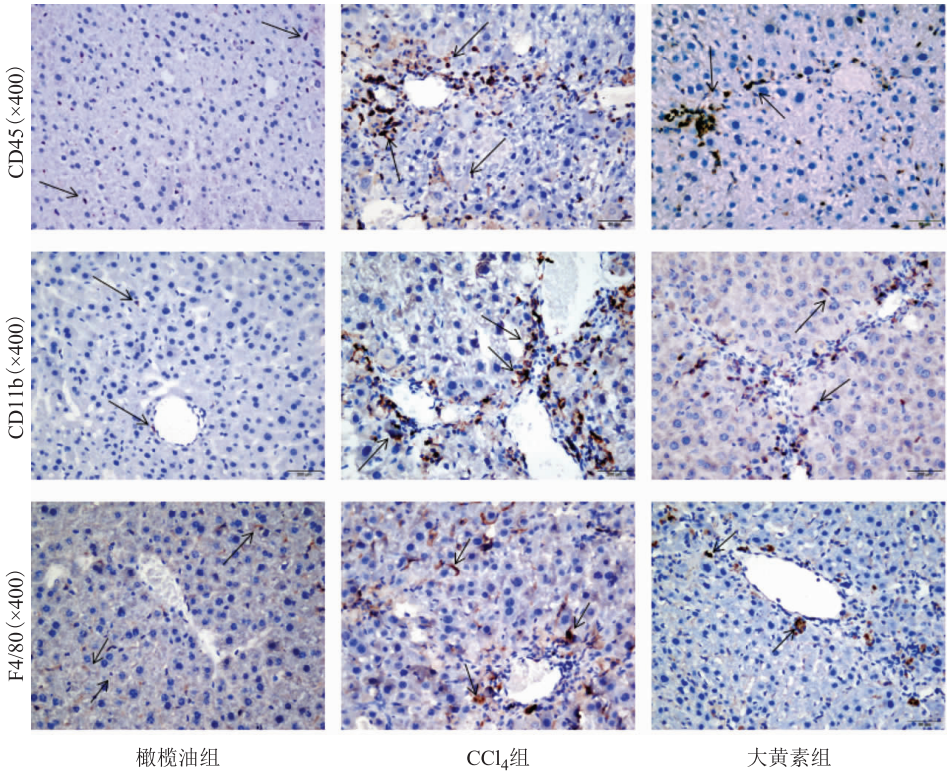

图 4　不同组小鼠肝脏 CD45、CD11B 和 F4/80 免疫组化染色

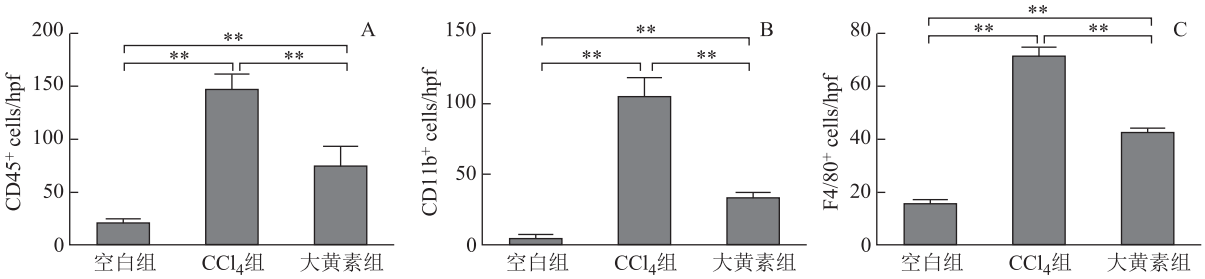

图 5　不同组小鼠肝脏 CD45(A)、CD11B(B)和 F4/80(C)免疫组化分析

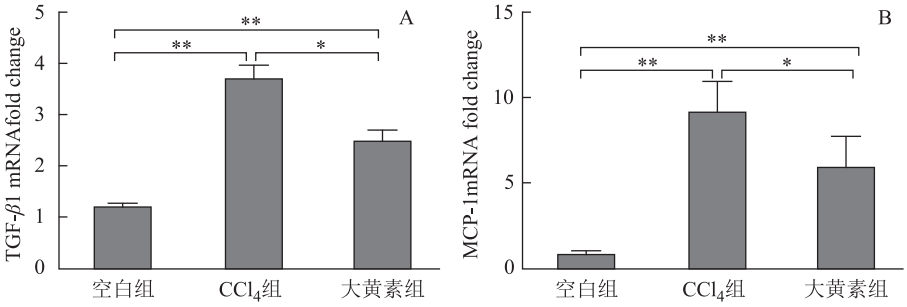

图 6　不同组小鼠肝脏 TGF-β1(A)和 MCP-1 的 mRNA(B)表达变化

4　讨论

肝纤维化是临床多种肝脏慢性疾病的并发症，其发病机制复杂，尚缺乏有效的治疗手段。近年来研究发现巨噬细胞在肝纤维化发生的病理机制中发挥着重要的作用[12-13]。巨噬细胞可分泌肿瘤坏死因子(tumor necrosis factor，TNF-α)、白介素-1β(Interleukin-1β，IL-1β)等细胞因子，通过核转录因子(nuclear transcription factor，NF-κB)促进 HSC 活化[14]；并能合成和分泌大量的促纤维化细胞因子，如 TGF-β1 和血小板衍生生长因子(platelet-derived growth factor，PDGF)，TGF-β1 和 PDGF 可直接激活 HSC，导致胶原纤维大量合成，引起纤维化[15]。肝脏中巨噬细胞主要有两个方面的来源，一是肝脏本身的库夫细胞(resident Kupffer cells，KFs)的自我更新；二是炎症期间趋化进入的单核细胞。研究发现，去除肝脏本身的库夫细胞只能部分减轻肝纤维化。而将单核细胞去除后的小鼠，在进行肝纤维化造模过程中，发现肝纤维化较普通小鼠明显减轻[4]。进一步深入研究发现，炎症期趋化进入肝脏的单核细胞可以分化为单核细胞来源的巨噬细胞，其可释放促炎和促纤维化的细胞因子，加重肝损伤和引起肝纤维化。除此之外，近年来还发现一种非典型的单核细胞，细胞膜表面分子标记为 $Ceacam1^{+}Msr1^{+}Ly6C^{-}F4/80^{-}Mac1^{+}$，在肝纤维化过程中被招募至肝脏，具有明显促纤维化作用，但其促纤维化机制尚不明确[16]。这些研究结果既提示了单核细胞在肝纤维化中的关键作用，如何减少单核细胞浸润可能是治疗肝纤维化的一个重要靶点。

大黄素是大黄和虎杖等中药的主要药物成分，而大黄和虎杖等中药是中医治疗肝纤维化的常用药物。现代研究发现大黄素具有抗炎、抗肿瘤和抗纤维化的作用[17-18]，其中大黄素的抗纤维化治疗作用已经在肺纤维化和肝纤维化上得到证实[19-20]，但相关机制还没有完全清楚。近年来有研究发现大黄素有抑制内毒素引起的单核细胞趋化作用[21]。故本研究拟通过检测肝纤维化过程中单核细胞浸润的变化来探索大黄素治疗肝纤维化的机制。

本研究通过腹腔反复注射 CCl_4 复制小鼠肝脏慢性炎症造成肝纤维化模型，这也是目前比较认可的肝纤维化模型。结果证实 CCl_4 腹腔反复注射可以引起小鼠肝脏损伤和肝纤维化，发现肝纤维化时肝脏中单核细胞和巨噬细胞浸润明显增加，TGF-β1 的合成增多，这与既往认识相符[15]。通过分析各组小鼠肝脏的 HE 染色和 Masson 染色结果，发现大黄素可以明显减轻肝脏炎症和肝脏纤维化。α-SMA 是 HSC 的活化标志蛋白，α-SMA 的表达降低说明了大黄素减少肝星状细胞活化和增殖[22]。CD45、CD11b 和 F4/80 分别是白细胞、单核细胞和巨噬细胞膜表面特异性的标记分子。通过各组小鼠肝脏中 CD45、CD11b 和 F4/80 免疫组化检测，发现大黄素可以减少 CCl_4 腹腔注射引起的白细胞、单核细胞、巨噬细胞在小鼠肝脏中的浸润。这说明了大黄素可以减少肝纤维化期间单核细胞来源的巨噬细胞的数量。

TGF-β1 是目前发现的最强促纤维化细胞因子，可以直接活化肝星状细胞，分泌细胞外基质，引起肝纤维化[23-24]。研究发现，在肝纤维化形成过程中，TGF-β1 主要是单核细胞来源的巨噬细胞所分泌的[25]。这也是单核细胞促进肝纤维化的重要机制。本研究也验证了在肝纤维化期 TGF-β1 表达升高，而给予大黄素灌胃后，TGF-β1 表达明显下降。这可能与大黄素减少肝纤维化期单核细胞来源的巨噬细胞浸润相关。

MCP-1 是单核细胞趋化的关键细胞因子[26-27]。对 $MCP\text{-}1^{-/-}$ 小鼠进行腹腔反复注射 CCl_4 制备肝纤维化模型时，$MCP\text{-}1^{-/-}$ 小鼠肝脏中单核细胞浸润减少和肝纤维化程度减轻[26]。药理性拮抗 MCP-1 也有相似作用[27]。这些研究证实了单核细胞在肝纤维化期的趋化主要通过 MCP-1 实现的。Real time PCR 的结果显示大黄素可以明显减少肝脏纤维化期 MCP-1 的表达，推测大黄素是通过减少 MCP-1 分泌来抑制单核细胞浸润。

综上所述，本研究表明大黄素能够抑制 CCl_4 导致的肝纤维化，其抗纤维化作用的机制可能是通过减少单核细胞来源的巨噬细胞向肝脏浸润，进而抑制 TGF-β1 等促纤维化因子的表达，减轻肝脏的炎症反应和 HSC 活化发挥其抗纤维化的作用。本研究明确了单核细胞来源的巨噬细胞可能是肝纤维化治疗靶点，也进一步揭示了大黄素抗肝纤维化的部分机制，为肝损伤和纤维化的治疗提供了新的思路。

参考文献

[1]　Bataller R, Brenner D A. Liver fibrosis[J]. Clin Invest, 2005, 115(2): 209-218.

[2]　Trautwein C, Friedman S L, Schuppan D, et al. Hepatic fi-

brosis:Concept to treatment[J]. J hepatology, 2015, 62 (Suppl 1):S15-S24.

[3] Tsochatzis E A, Bosch J, Burroughs A K. Liver cirrhosis[J]. Lancet, 2014, 383(9930):1749-1761.

[4] Karlmark K R, Weiskirchen R, H W Zimmermann, et al. Hepatic recruitment of the inflammatory Gr1 + monocyte subset upon liver injury promotes hepatic fibrosis[J]. Hepatology, 2009, 50:261-274.

[5] Adhyatmika A, Putri K S, Beljaars L, et al. The Elusive Antifibrotic Macrophage[J]. Front Med, 2015, 2:81.

[6] Karlmark K R, Wasmuth H E, Trautwein C, et al. Chemokine-directed immune cell infiltration in acute and chronic liver disease[J]. Expert Rev Gastroenterol Hepatol, 2008, 2(2):233-242.

[7] 刘鸣昊,薛博瑜. 近 5 年来肝纤维化中医证治用药规律的文献研究[J]. 中国实验方剂学杂志, 2011, 17(18):279-282.

[8] Dong X, Fu J, Cao S, et al. Emodin: A Review of its Pharmacology, Toxicity and Pharmacokinetics[J]. Phytotherapy research, 2016, 30(8):1207-1218.

[9] 张丽丽,张慧英,王黎敏,等. 大黄素对肝纤维化大鼠肺损伤的保护作用[J]. 中国病理生理志, 2014, 30(2):291-296.

[10] 展玉涛,李定国,王志荣,等. 大黄素对大鼠肝纤维化形成的影响[J]. 中国中西医结合杂志, 2000, 20(4):276-278.

[11] Huang R, Liu Y, Xiong Y, et al. Curcumin protects against liver fibrosis by attenuating infiltration of Gr1hi monocytes through inhibition of monocyte chemoattractant protein-1[J]. Discov Med, 2016, 22(Suppl 2):447-457.

[12] Wynn T A, Barron L. Macrophages: master regulators of inflammation and fibrosis[J]. Semin Liver Dis, 2010, 30(3):245-257.

[13] Pellicoro A, Ramachandran P, Iredale J P, et al. Liver fibrosis and repair: immune regulation of wound healing in a solid organ[J]. Nat Rev Immunol, 2014, 14:181-194.

[14] Liaskou E, Zimmermann H W, Li K K, et al. Monocyte subsets in human liver disease show distinct phenotypic and functional characteristics[J]. Hepatology, 2013, 57(1):385-398.

[15] Pradere J P, Kluwe J, MS De, et al. Hepatic macrophages but not dendritic cells contribute to liver fibrosis by promoting the survival of activated hepatic stellate cells in mice[J]. Hepatology, 2013, 58:1461-1473.

[16] Satoh T, Nakagawa K, Sugihara F, et al. Identification of an atypical monocyte and committed progenitor involved in fibrosis[J]. Nature, 2017, 541:96-101.

[17] 林玩福,汪晨,凌昌全. 大黄素抗肿瘤作用研究进展[J]. 中国中药杂志, 2015, 40(20):3937-3940.

[18] Dong M X, Jia Y, Zhang Y B, et al. Emodin protects rat liver from CCl4-induced fibrogenesis via inhibition of hepatic stellate cells activation[J]. World J Gastroentero, 2009, 15(38):4753.

[19] Gao R, Chen R, Cao Y, et al. Emodin suppresses TGF-beta1-induced epithelial-mesenchymal transition in alveolar epithelial cells through Notch signaling pathway[J]. Toxicol Appl Pharm, 2017, 318:1-7.

[20] Dong M X, Jia Y, Zhang Y B, et al. Emodin protects rat liver from CCl4-induced fibrogenesis via inhibition of hepatic stellate cells activation[J]. World J Gastroentero, 2009, 15(38):4753.

[21] Heo S K, Yun H J, Noh E K, et al. Emodin and rhein inhibit LIGHT-induced monocytes migration by blocking of ROS production[J]. Vascular pharmacology, 2010, 53(1-2):28-37.

[22] Tsuchida T, Friedman S L. Mechanisms of hepatic stellate cell activation[J]. Nat Rev Gastroenterol Hepatol, 2017, 14:397-411.

[23] Hernandez-Gea V, Friedman S L. Pathogenesis of liver fibrosis[J]. Annu Rev Pathol, 2011, 6:425-456.

[24] Inagaki Y, Higashiyama R, Higashi K, et al. Novel anti-fibrotic modalities for liver fibrosis: molecular targeting and regenerative medicine in fibrosis therapy[J]. J Gastroenterol Hepatol, 2012, 54(7):85-98.

[25]. Heymann F, Hammerich L, Storch D, et al. Hepatic macrophage migration and differentiation critical for liver fibrosis is mediated by the chemokine receptor C-C motif chemokine receptor 8 in mice[J]. Hepatology, 2012, 55(3):898-909.

[26] Ehling J, Bartneck M, Wei X, et al. CCL2-dependent infiltrating macrophages promote angiogenesis in progressive liver fibrosis[J]. Gut, 2014, 63:1960-1971.

[27] Baeck C, Wei X. Pharmacological inhibition of the chemokine C-C motif chemokine ligand 2 (monocyte chemoattractant protein 1) accelerates liver fibrosis regression by suppressing Ly-6C(+) macrophage infiltration in mice[J]. Hepatology, 2014, 59:1060-1072.

(收稿日期　2017-08-31)